

海矿用户案例报告

档案号码： DACR200530A

报告日期： 2020 05 30

复核日期： 2023 02 17

一、报告题目：

生命奇迹·海矿 6 天挽救肝脓肿濒危老人

二、概述：

83 岁老人，常年伴有多项基础病；2020 年 5 月初开始反复发作中上腹痛并伴有食欲不振，延续至月底疼痛加剧，5 月 30 日入院经诊断确诊为肝脓肿。因患者年纪大、基础病多、肝脓肿发病范围较大，医院不建议采用更多过度治疗方案，仅建议做“经皮肝穿刺引流术”，剩下就“回家安养，该吃吃、该喝喝。”（现实中，医院方面会用这种委婉的方式来提示病患家属，患者已进入生命危机和面临离世的阶段。）

2020 年 6 月 2 日患者完成手术穿刺引流；回家后仍然疼痛剧烈，由于感染所引发的脏器功能骤减，令她十分虚弱，曾几度失去求生欲望。6 月 3 日起开始大量口服海矿“一滴精”并配合海矿外用喷剂“一肤健”

海矿用户案例报告

喷痛处。仅仅 6 天患者痛感消失并脱离生命危险；26 天恢复如初；1 个半月便完全回归正常生活。

2023 年 2 月回访老人家属得知：老人自从痊愈后，每天仍然坚持服用海矿，且之前的药物全部停止服用。身体各项机能保持良好，腿脚也比以前灵活很多，生活起居便捷，精神愉悦。

三、用户信息：

（为保护用户隐私，部分信息对外不做公开显示）

用 户：陈女士

出生年份：1936 年

地 址：福建省南平市顺昌县元坑镇

联系方式：26256010@qq.com

四：海矿使用前的既往健康史、病史：

共计 16 项诊断病症、基础病、老年病

1.肝脓肿、2.肝脏多发囊肿、3.肝左叶低密度影，灶内积气，考虑肝脓肿可能，需警惕恶性病变可能；

4.双肺炎症、5.双侧胸膜增厚、6.冠脉钙化，主动脉粥样硬化

7.电解质紊乱、8.双肾多发囊肿、9.双肾多发钙化、

10.盆腔少量积液、11.子宫多发钙化、12.胆囊息肉、13.高血压病

海矿用户案例报告

14. II 型糖尿病、15.轻度贫血、16.脂肪肝

五、海矿使用前的用户主诉和客观医学证据：

用户主诉：

肝脓肿：中上腹剧痛、食欲不振；“经皮肝穿刺引流术”导流肝脏脓液。

医学检测报告：（CT 检测报告、彩超检查报告、肝传引流导出液）

海矿用户案例报告



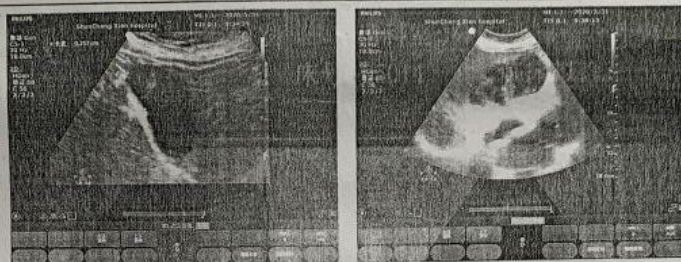
福建省 医院

彩色超声检查报告单

超声号: 20200531011

仪器: PHILIPS CX50

姓名: 陈 性别: 女 年龄: 84岁 申请科室: 外一科 申请医生:
类别: 住院 住院号: 311489 床号: 05014 临床拟诊:
检查部位: 肝胆胰脾门静脉:



超声所见:

肝: 大小形态正常, 包膜光滑, 左肝见一混合回声区, 范围约102mm×52.9mm, 边界模糊不清, 无包膜回声, 内部回声不均匀, 可见条状强回声斑, 其内未见明显血流信号。另肝内可见数个无回声区, 大者位于右肝, 大小约62.0mm×35.1mm, 界清, 壁薄, 其内未见血流信号。余实质回声增强、细密, 分布欠均匀, 肝静脉走行尚规则, 肝内胆管无扩张。

门静脉: 管径正常, 内未见异常回声, CDFI: 肝门静脉呈红色入肝彩色血流, 血流频谱无明显异常改变。

胆囊: 大小未见异常, 壁增厚、毛糙, 厚约4.0mm, 附壁可见数个中等回声斑向囊腔内突出, 最大径约2.6mm, 后方无声影, 不随体位改变而移动, 其内未见明显血流信号。胆总管未见扩张。

胰: 大小形态正常, 边界清, 内部回声均匀, 主胰管无扩张, 管壁呈细线样强回声, 胰周未见异常回声。

脾: 形态未见异常, 被膜光滑, 完整, 脾实质未见异常回声, 脾门静脉无扩张。

超声提示:

1. 脂肪肝
 2. 左肝异常所见, 性质待定, 考虑肝脓肿(液化期)可能, 其它待排, 建议进一步检查
 3. 肝多发囊肿
 4. 胆囊体积增大
 5. 胆囊壁增厚、毛糙
 6. 胆囊息肉
- 请结合临床

报告医师: 陈

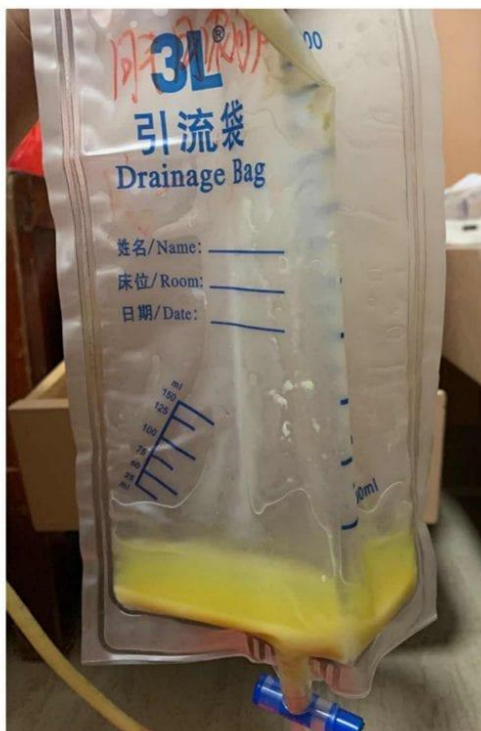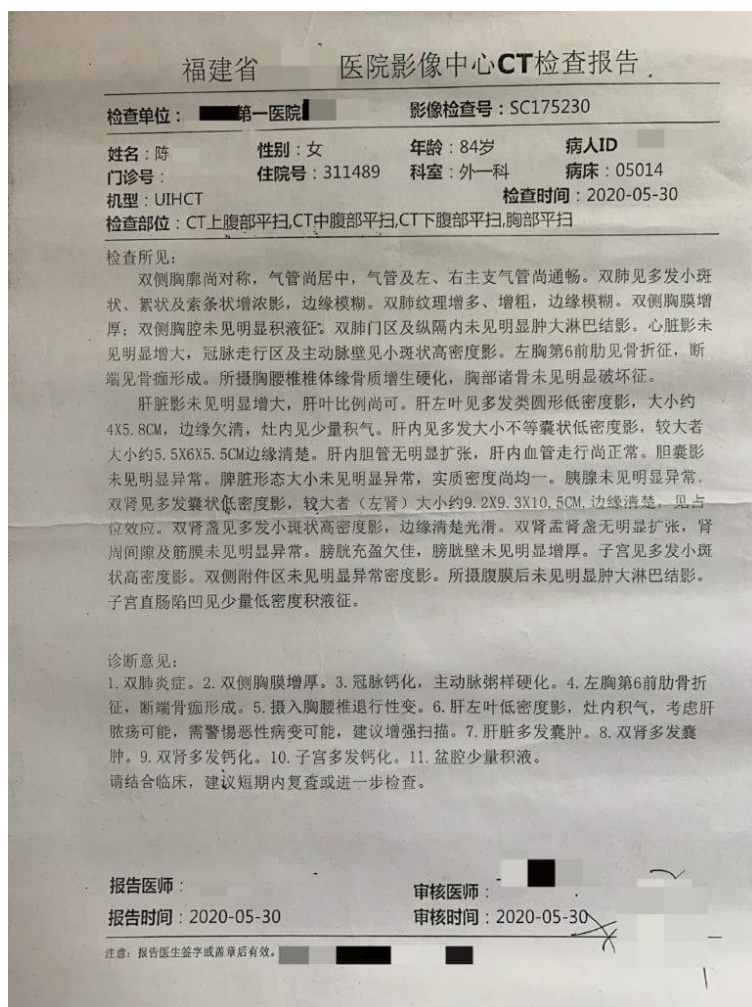
审核医师: 陈

签字: 检查日期: 2020-05-31 09:42:30

本报告仅供临床医师参考, 不做任何证明, 签名有效。

报告日期: 2020-05-31 10:15:23

海矿用户案例报告



海矿用户案例报告

六、用户简述海矿使用过程（使用产品、剂型、用量、用法，执行时间等）：

此案例情况危急，在前六天的关键抢救期

口服：1 茶勺海矿“一滴精”/小时；

外喷：针对区域——肝脏疼痛反射区和整个身体疼痛的区域；

频次：有专人陪护，保持连续喷洒，前次喷上的一干，即刻再喷。

说明：海矿使用期间，有无执行其他健康理疗方案：没有。

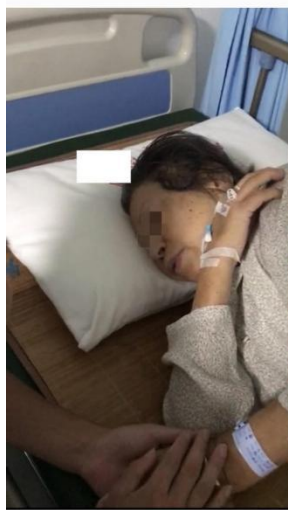完全依靠海矿挽救生命且康复后仅口服海矿来保障身体基础免疫健康。

七、使用海矿后的对比结果：

老人的健康好转记录

2023年87岁寿宴

2020年5月30日



2020年7月中



2020年下半年



海矿用户案例报告

2020年6月3日“经皮肝穿刺引流术”回家后，患者家属也多次询问医生是否还有挽救的可能，医院给出的回复跟最初完全一样。家属坚持内外同步使用海矿，老人疼痛逐日减轻。在仅仅使用海矿6天后，老人精神体力恢复，安全度过生命危机。此后一月余，完全恢复正常生活状态，老人又可以和亲朋好友一起开心打麻将。

2023年2月17日回访，用户家属转述：

康复后的这两年多，老人的身体一直非常非常好，疫情期间也没有被感染。通过老人87岁寿宴视频能看出：精神抖擞、反应灵敏，皮肤饱满丰盈、光亮润泽，看上去像是60岁，不像马上90岁的老太太。

八、总结：

此例紧急重症患者，如果采用常规治疗药物，需要通过肝肾等脏器代谢，但患者因为年龄较大，且脏器受损，无法通过常规治疗，故医院没有稳健的治疗建议，简单手术引流后，即建议出院回家被动安养。

患者危机期间，大量体内体外同步应用海矿，首先缓解病灶的炎症反应，帮助吸收代谢掉病理产物，从而快速修复受损机体、内脏功能趋于正常，提高免疫力，精神和体力都恢复健康；此后继续用海矿进行日常保养，保持身体的健康平衡状态。

海矿用户案例报告

对于因人而异的急重症，海矿的用量和使用方法建议及时咨询和遵照大安海矿的针对性指导。

免责声明：

- 案例报告均为真实客观记录。
- 大安海洋矿物质是一种健康营养品而非药物，可以促进身体健康，但不称之为医疗效果。
- 本报告仅供内部参考、学习和研究之用。
- 如需获得治疗方案指导，应咨询医生或前往医院就诊。