

海礦用戶案例報告

檔案號碼： DACR200530A

報告日期： 2020 05 30

復核日期： 2023 02 17

一、報告題目：

生命奇跡·海礦 6 天挽救肝膿腫瀕危老人

二、概述：

83 歲老人，常年伴有多項基礎病；2020 年 5 月初開始反復發作中上腹痛並伴有食欲不振，延續至月底疼痛加劇，5 月 30 日入院經診斷確診為肝膿腫。因患者年紀大、基礎病多、肝膿腫發病範圍較大，醫院不建議採用更多過度治療方案，僅建議做“經皮肝穿刺引流術”，剩下就“回家安養，該吃吃、該喝喝。”（現實中，醫院方面會用這種委婉的方式來提示病患家屬，患者已進入生命危機和麵臨離世的階段。）

2020 年 6 月 2 日患者完成手術穿刺引流；回家後仍然疼痛劇烈，由於感染所引發的臟器功能驟減，令她十分虛弱，曾幾度失去求生欲望。

海礦用戶案例報告

6月3日起開始大量口服海礦“一滴精”並配合海礦外用噴劑“一膚健”噴痛處。僅僅**6天**患者痛感消失並脫離生命危險；**26天**恢復如初；**1個半月**便完全回歸正常生活。

2023年2月回訪老人家屬得知：老人自從痊癒後，每天仍然堅持服用海礦，且之前的藥物全部停止服用。身體各項機能保持良好，腿腳也比以前靈活很多，生活起居便捷，精神愉悅。

三、用戶資訊：

（為保護用戶隱私，部分資訊對外不做公開顯示）

用 戶：陳女士

出生年份：1936年

地 址：福建省南平市順昌縣元坑鎮

聯繫方式：214319538@qq.com

四：海礦使用前的既往健康史、病史：

共計**16項**診斷病症、基礎病、老年病

- 1.肝膿腫、2.肝臟多發囊腫、3.肝左葉低密度影，灶內積氣，考慮肝膿瘍可能，需警惕惡性病變可能；
- 4.雙肺炎症、5.雙側胸膜增厚、6.冠脈鈣化，主動脈粥樣硬化
- 7.電解質紊亂、8.雙腎多發囊腫、9.雙腎多發鈣化、

海礦用戶案例報告

10. 盆腔少量積液、11. 子宮多發鈣化、12. 膽囊息肉、13. 高血壓病
14. II 型糖尿病、15. 輕度貧血、16. 脂肪肝

五、海礦使用前的用戶主訴和客觀醫學證據：

用戶主訴：

肝膿腫：中上腹劇痛、食欲不振；“經皮肝穿刺引流術”導流肝臟膿液。

醫學檢測報告：（CT 檢測報告、彩超檢查報告、肝傳引流導出液）

海礦用戶案例報告



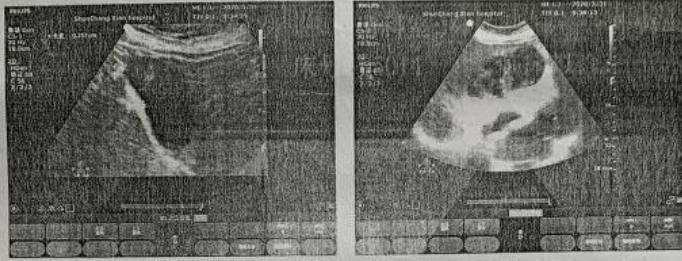
福建省 醫院

彩色超声检查报告单

超声号: 20200531011

仪器: PHILIPS CX50

姓名: 陈林 性别: 女 年龄: 84岁 申请科室: 外一科 申请医生:
类别: 住院 住院号: 311489 床号: 05014 临床拟诊:
检查部位: 肝胆胰脾门静脉:



超声所见:

肝: 大小形态正常, 包膜光滑, 左肝见一混合回声区, 范围约102mm×52.9mm, 边界模糊不清, 无包膜回声, 内部回声不均匀, 可见条状低回声斑, 其内未见明显血流信号。另肝内可见数个无回声区, 大者位于右肝, 大小约62.0mm×55.1mm, 界清, 壁薄, 其内未见血流信号。余实质回声增强、细密, 分布欠均匀, 肝静脉走行尚规则, 肝内胆管无扩张。

门静脉: 管径正常, 内未见异常回声。CDFI: 肝门静脉呈红色入肝彩色血流, 血流频谱无明显异常改变。

胆囊: 大小未见异常, 壁增厚、毛糙, 厚约4.0mm, 附壁可见数个中等回声斑向囊腔内突出, 最大径约2.6mm, 后方无声影, 不随体位改变而移动, 其内未见明显血流信号。胆总管未见扩张。

胰: 大小形态正常, 边界清, 内部回声均匀, 主胰管无扩张, 管壁呈细线样强回声, 胰周未见异常回声。

脾: 形态未见异常, 被膜光滑, 完整, 脾实质未见异常回声, 脾门静脉无扩张。

超声提示:

1. 脂肪肝
 2. 左肝异常所见, 性质待定, 考虑肝脓肿(液化期)可能, 其它待排, 建议进一步检查
 3. 肝多发囊肿
 4. 胆囊体积增大
 5. 胆囊壁增厚、毛糙
 6. 胆囊息肉
- 请结合临床

报告医师: 陈林

审核医师: 陈林

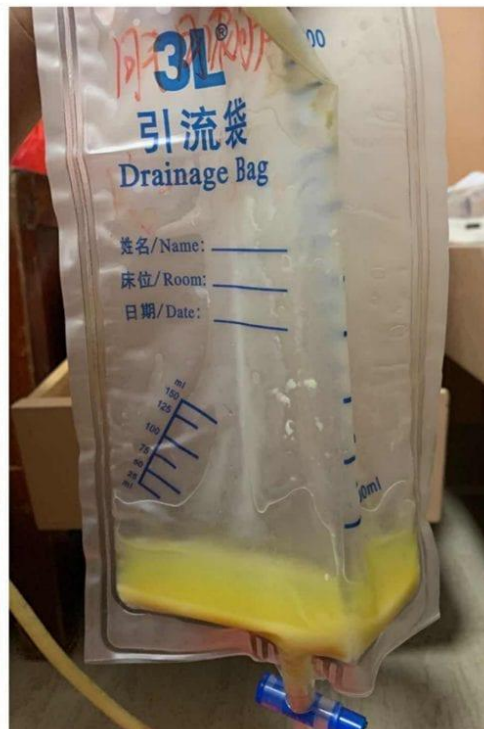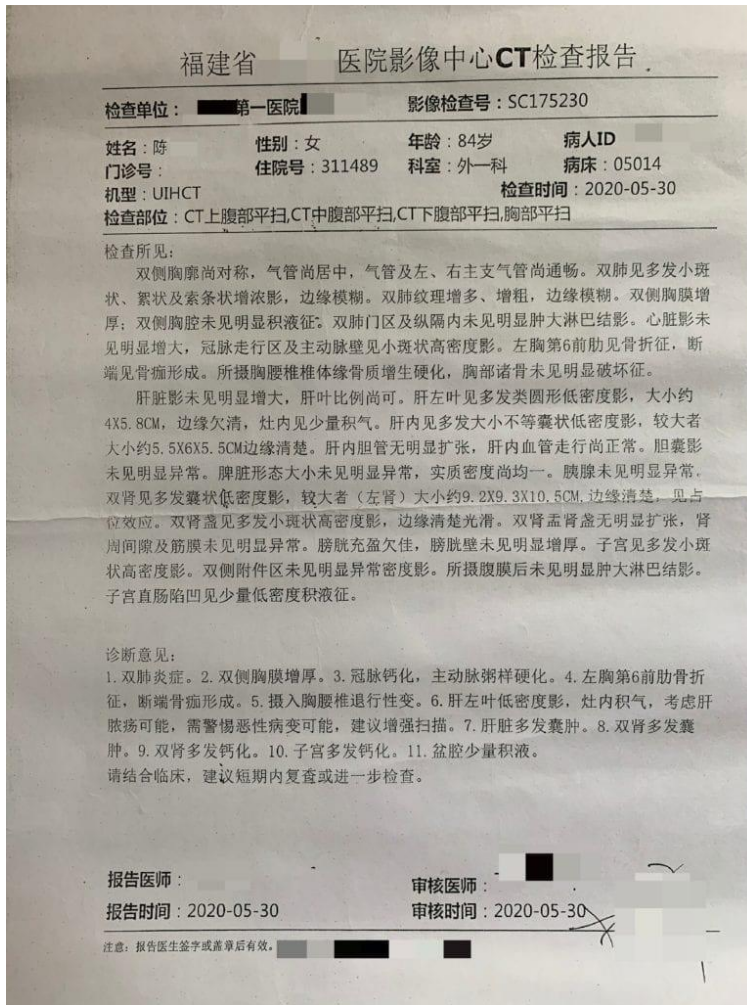
签字: 陈林

检查日期: 2020-05-31 09:42:30

本报告仅供临床医师参考, 不做任何证明, 签名有效。

报告日期: 2020-05-31 10:15:23

海礦用戶案例報告



海礦用戶案例報告

六、用戶簡述海礦使用過程（使用產品、劑型、用量、用法，執行時間等）：

此案例情況危急，在前六天的關鍵搶救期

口服：1 茶勺海礦“一滴精”/小時；

外噴：針對區域——肝臟疼痛反射區和整個身體疼痛的區域；

頻次：有專人陪護，保持連續噴灑，前次噴上的一幹，即刻再噴。

說明：海礦使用期間，有無執行其他健康理療方案：沒有。

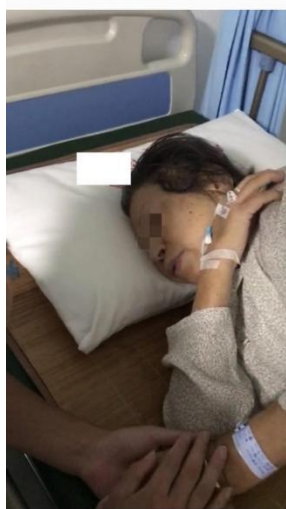完全依靠海礦挽救生命且康復後僅口服海礦來保障身體基礎免疫健康。

七、使用海礦後的對比結果：

老人的健康好转记录

2023年87岁寿宴

2020年5月30日



2020年7月中



2020年下半年



海礦用戶案例報告

2020年6月3日“經皮肝穿刺引流術”回家後，患者家屬也多次詢問醫生是否還有挽救的可能，醫院給出的回復跟最初完全一樣。家屬堅持內外同步使用海礦，老人疼痛逐日減輕。在僅僅使用海礦6天後，老人精神體力恢復，安全度過生命危機。此後一月餘，完全恢復正常生活狀態，老人又可以和親朋好友一起開心打麻將。

2023年2月17日回訪，用戶家屬轉述：

康復後的這兩年多，老人的身體一直非常非常好，疫情期間也沒有被感染。通過老人87歲壽宴視頻能看出：精神抖擻、反應靈敏，皮膚飽滿豐盈、光亮潤澤，看上去像是60歲，不像馬上90歲的老太太。

八、總結：

此例緊急重症患者，如果採用常規治療藥物，需要通過肝腎等臟器代謝，但患者因為年齡較大，且臟器受損，無法通過常規治療，故醫院沒有穩健的治療建議，簡單手術引流後，即建議出院回家被動安養。

患者危機期間，大量體內體外同步應用海礦，首先緩解病灶的炎性反應，幫助吸收代謝掉病理產物，從而快速修復受損機體、內臟功能趨於正常，提高免疫力，精神和體力都恢復健康；此後繼續用海礦進行日常保養，保持身體的健康平衡狀態。

海礦用戶案例報告

對於因人而異的急重症，海礦的用量和使用方法建議及時諮詢和遵照大安海礦的針對性指導。

免責聲明：

- 案例報告均為真實客觀記錄。
- 大安海洋礦物質是一種健康營養品而非藥物，可以促進身體健康，但不稱之為醫療效果。
- 本報告僅供內部參考、學習和研究之用。
- 如需獲得治療方案指導，應諮詢醫生或前往醫院就診。